Tumores malignos del etmoides

JM Klossek
B Bataille
JP Fontanel

Resumen. – Los tumores malignos del etmoides son tumores poco frecuentes que representan aproximadamente el 20 % de los tumores malignos de los senos [25]. Los factores de riesgo habituales para los cánceres de las vías aerodigestivas, alcohol y tabaco, no lo son con tanta frecuencia en las neoplasias sinusales. En cambio, los factores profesionales están perfectamente identificados, en particular para el adenocarcinoma, la forma histológica más frecuente (50 %) en el etmoides. El diagnóstico sigue siendo tardío y la extensión a menudo es masiva al establecerlo con una frecuencia cercana al 70 % para los estadios avanzados T3, T4 [21]. Una exploración clínica y sobre todo radiológica precisa la extensión tumoral y orienta la terapéutica. En el tratamiento sigue predominando la cirugía, que se propone cuando puede garantizarse la exéresis completa del tumor.

© 2000, Editions Scientifiques et Médicales Elsevier SAS, París. Todos los derechos reservados.

Reseña anatómica [15]

El etmoides es un hueso impar situado en el centro del macizo facial.

Comprende dos laberintos etmoidales unidos por una lámina ósea horizontal: la lámina cribosa. La apófisis crista galli se encuentra por encima de la lámina cribosa por delante; es endocraneal. La lámina perpendicular del etmoides, situada en la línea media, forma parte del septum nasal del cual constituye la porción posterosuperior.

Esta disposición siempre se debe tener presente cuando se consideran la extensión tumoral y las diversas terapéuticas, en particular quirúrgicas.

LABERINTO ETMOIDAL

Tiene aproximadamente la forma de un paralelepípedo rectangular alargado sagitalmente, entre las fosas nasales medialmente y la órbita lateralmente. Se pueden describir seis caras:

— la *cara lateral* constituye una parte de la pared medial de la órbita;

— la *pared medial* está formada por la lámina de los cornetes, que suele unirse arriba a la lámina cribosa y la apófisis horizontal del frontal. La porción inferior de la lámina de los cornetes se divide para formar los cornetes etmoidales medio y superior. La lámina se articula por detrás sobre el hueso esfenoidal (cola del cornete superior) y sobre el hueso palatino (cola del cornete medio). Por delante, se une a la apófisis frontal del maxilar;

— *dos laminillas óseas* se separan de la lámina de los cornetes. La más anterior, en la porción media, corresponde a la raíz tabicante del cornete medio. Se une con la lámina orbitaria en toda su altura. A menudo tiene una forma de «S» cursiva por la neumatización de las celdillas etmoidales. Esta raíz tabicante divide el laberinto en dos segmentos: el etmoides anterior y el etmoides posterior. La segunda laminilla ósea más pequeña y posterior forma la raíz tabicante del cornete superior. Su descripción es más difícil pues son posibles numerosas variaciones anatómicas. Sin embargo, se une también a la lámina orbitaria del laberinto para tabicar el etmoides posterior;

— la *pared inferior del laberinto* está formada de delante atrás, por la porción inferior horizontal de la apófisis unciforme, por la bulla etmoidal y por la porción inferior de la raíz tabicante del cornete medio y por el hueso palatino;

— la *cara superior del laberinto:* en su porción lateral, la mitad de las celdillas superiores están recubiertas por el hueso frontal, grueso y duro; en su porción medial, algunos milímetros pueden estar recubiertos por la lámina cribosa por una prolongación del hueso etmoidal;

— la *cara posterior del laberinto* tiene relaciones variables según el número y el tamaño de las celdillas posteriores. Habitualmente esta cara está ampliamente en contacto con la pared esfenoidal anterior. No obstante, algunas celdillas pueden estar directamente en contacto con el nervio óptico e incluso con la base del cráneo cuando ésta está por encima del hueso esfenoidal lateralmente.

CONTENIDO DEL LABERINTO ETMOIDAL

La celdilla etmoidal es la unidad anatómica incluida en el laberinto etmoidal. Su número y tamaño varía de una persona a otra y en un mismo individuo de un lado a otro. Las celdillas anteriores suelen ser más numerosas y más pequeñas que las posteriores.

Jean-Pierre Fontanel : *Professeur des Universités, praticien hospitalier, service ORL et chirurgie cervicofaciale.*
Jean-Michel Klossek : *Professeur des Universités, praticien hospitalier, service ORL et chirurgie cervicofaciale.*
Benoit Bataille : *Praticien hospitalier, service de neurochirurgie.*
Hôpital Jean-Bernard, CHU de Poitiers, 86021 Poitiers cedex.

Se han propuesto varias clasificaciones para el estudio de las celdillas etmoidales. Actualmente, la que Mouret propuso desde principios de siglo sigue siendo perfectamente adecuada para el estudio de la sistematización de las celdillas etmoidales en el laberinto [14].

En esta clasificación, las celdillas se agrupan por sistemas a partir del ostium de cada celdilla en la fosa nasal. Tres estructuras sirven de límite a dichos sistemas: la apófisis unciforme, la bulla etmoidal, la raíz tabicante del cornete medio. Las celdillas se reparten en cuatro grupos.

En el etmoides anterior se hallan tres grupos:

— el sistema del unciforme (anterolateral): las celdillas drenan por fuera de la apófisis unciforme;

— el sistema meático (anteromedial): las celdillas drenan por dentro la apófisis unciforme;

— el sistema de la bulla por detrás: las celdillas drenan entre la bulla y el cornete medio.

El cuarto grupo se encuentra en el sistema etmoidal posterior: las celdillas drenan en el meato superior.

RELACIONES DEL LABERINTO ETMOIDAL

Determinan los riesgos de extensión de los tumores etmoidales:

— el seno maxilar es inferior;

— la órbita y su contenido son laterales;

— el seno esfenoidal es posterior;

— el seno frontal es anterosuperior;

— el lóbulo frontal es anterolateral;

— los filetes olfativos y los bulbos olfativos son anteromediales.

Esta descripción del hueso etmoidal, aunque esquemática, debe guiar el tratamiento de los tumores, en particular en las regiones superior y lateral en las que los contactos son estrechos con las estructuras adyacentes por la finura del hueso etmoidal en esta zona.

Reseña histológica

El hueso etmoidal está recubierto por dos tipos diferentes de mucosa.

MUCOSA ETMOIDAL RESPIRATORIA

Es un epitelio cilíndrico estratificado y ciliado que comprende células ciliadas que reposan en una membrana basal. Estas células ciliadas pueden diferenciarse para convertirse en células metaplásicas. Células caliciformes mucíparas insertadas entre las células ciliadas forman parte del epitelio. Estas últimas son más numerosas en los cornetes, donde se agrupan para formar glándulas intraepiteliales. Las células basales, los linfocitos y algunos melanocitos también son visibles en esta mucosa.

MUCOSA OLFATIVA

Se halla en la cara inferior de la lámina cribosa, en la parte superior del septum nasal y en una parte del cornete superior. La unión entre el epitelio olfativo y el respiratorio es brusca sin zona intermedia.

Comprende tres tipos de célula:

— las células sensoriales olfativas, neuronas bipolares cuyo cuerpo celular se encuentra en la capa media del epitelio olfativo;

— las células de sostén, cilíndricas altas, con microvellosidades apicales;

— las células basales pequeñas, cónicas, son células madre.

Diagnóstico por imágenes de los tumores malignos del etmoides *(cuadro I)* [22]

El tratamiento de los tumores malignos del etmoides necesita una evaluación precisa de las estructuras etmoidales y adyacentes (encéfalo, órbita, fosa pterigopalatina, tejido cutáneo) que pueden ser invadidas por el tumor.

RADIOLOGÍA ESTÁNDAR

No permite una aproximación precisa de la extensión tumoral pues las paredes óseas se identifican mal ya sean orbitarias, nasales o frontales. Sólo son visibles los tumores voluminosos, en forma de una opacidad más o menos regular, mal limitada, a veces acompañada de una lisis ósea.

TOMOGRAFÍA

Permitía un análisis bastante preciso de la extensión tumoral, pero el riesgo de irradiación, en particular para el cristalino, y el fácil acceso a la TC y a la RM han hecho que no sean útiles en la actualidad.

TOMOGRAFÍA COMPUTADORIZADA

■ *Incidencias*

Comprende por lo menos dos incidencias.

La primera, transversa (axial), se adquiere directamente y se puede realizar en todos los pacientes, incluso en los más ancianos. Los cortes son paralelos al paladar óseo, desde la cima del lóbulo frontal hasta el receso alveolar de los senos maxilares o más inferiores, si es necesario, para llegar al tejido sano. Este plano de corte es útil para analizar las regiones profundas, en particular la fosa infratemporal, los senos cavernosos y los lóbulos temporales. También es útil para estudiar la lámina orbitaria del laberinto etmoidal y la pared posterior de los senos frontal, maxilar y esfenoidal.

El segundo plano de corte, frontal, perpendicular al precedente, se adquiere directamente o por reconstrucción de imágenes. La realización de los cortes puede verse dificultada por artefactos radiales de origen dentario y por las molestias físicas mal toleradas por el paciente debido a la hiperextensión cervical necesaria para la adquisición de las imágenes.

Es útil para analizar el techo etmoidofrontal, la lámina cribosa y el suelo orbitario.

Cortes sagitales

Se obtienen únicamente por reconstrucción y permiten analizar el techo etmoidofrontal y el seno frontal. No obstante, su interés es limitado desde que la RM ofrece datos más precisos sobre estas extensiones.

■ *Espesor de los cortes*

Varía de 3 a 5 mm, con cortes más finos para la lámina cribosa.

■ *Ventana de exploración*

Es doble para el estudio de los tejidos blandos y de las porciones óseas. El análisis de las estructuras óseas justifica una ventana amplia de 1200 a 2 000 unidades Hounsfield (UH) y más reducida para los tejidos blandos, de 300 a 400 UH.

La inyección intravenosa de derivados yodados permite distinguir el proceso tumoral y la retención hídrica. Bastante a menudo esta inyección realza la densidad de los procesos tisulares benignos o malignos.

Cuadro I. – Utilidad de las técnicas de diagnóstico por imágenes para la exploración de tumores etmoidales.

Estructuras	TC	RM	
		T1	T2
Hueso	Hiperdenso	Cortical: ausencia de señal Esponjoso: hiperseñal	Cortical: ausencia de señal Esponjoso: Hiposeñal
Aire	Densidad nula	Ausencia de señal	Ausencia de señal
Grasa	Hipodensa	Hiperseñal	Hiposeñal
Músculo	Densidad intermedia	Señal intermedia	Señal intermedia
Vasos	Densidad intermedia antes de inyección Hiperdenso después de inyección	Hiposeñal flujo rápido	Hiposeñal flujo rápido
Mucosa etmoidal	Invisible o hipodenso	Señal intermedia	Hiperseñal
Parénquima cerebral	Densidad intermedia	Señal intermedia	Señal intermedia
Estructura líquida	Hipodenso	Hiposeñal	Hiperseñal

TC: tomografía computadorizada; RM: resonancia magnética.

RESONANCIA MAGNÉTICA (RM)

Los cortes se realizan en los tres planos del espacio. Habitualmente, el espesor de los cortes es de 5 mm, con un espacio de 1 mm en spin-eco. A veces, son necesarios cortes cada 3 mm para el análisis de las estructuras finas. El examen comprende tres secuencias: T1, T2 y una secuencia en densidad protónica [19].

La secuencia T1 permite un buen análisis de las estructuras encefálicas, del cuerpo del esfenoides, de la base de los procesos pterigoides y de las alas mayores del esfenoides. La señal mucosa es isointensa con respecto a las estructuras musculares. Las partes blandas yugales y el contenido orbitario también son bien analizados. Con la inyección de gadolinio la mucosa se realza.

La secuencia T2 permite un realce de las estructuras con fuerte componente hídrico que aparecen en hiperseñal. Es una ayuda valiosa para diferenciar el tejido inflamatorio del tejido tumoral. Este examen es especialmente útil para estudiar los contactos del tumor con la fosa anterior [8].

Diagnóstico histológico

Como para todos los tumores, sólo el examen histológico de la biopsia confirma la naturaleza cancerosa.

La toma de muestras debe ser lo más amplia posible, evitando obtener sólo tejido inflamatorio peritumoral o un foco de necrosis. Lo ideal es tomar dos fragmentos. El primero se pone en el líquido de Bouin o formol para un análisis morfológico estándar. El segundo se envía rápidamente fresco, lo que permite utilizar marcadores inmunohistoquímicos y técnicas de biología molecular, en particular si se sospecha un linfoma.

Formas anatomoclínicas e histológicas de los tumores del etmoides *(cuadro II)*

Los adenocarcinomas, los carcinomas epidermoides y los linfomas son las formas histológicas más frecuentes en la literatura. También se han descrito otros tipos histológicos: melanomas, sarcomas, sarcomas embrionarios, etc.

Los tumores del tejido olfativo son específicos del seno etmoidal, pues se desarrollan a expensas de las estructuras olfativas: estesioneuroma.

Cuadro II. – Los diferentes tipos histológicos de tumores malignos del etmoides.

Tumores epiteliales Carcinoma epidermoide Adenocarcinoma Cilindroma Tumor mucoepidermoide Melanoma maligno
Tumores conjuntivos Rabdomiosarcoma Fibrosarcoma Angiosarcoma Condrosarcoma, etc.
Tumores hematológicos Linfoma maligno no Hodgkin Plasmocitoma maligno, etc.
Tumores nerviosos Neurinoma maligno Estesioneuroma olfativo
Tumores secundarios Riñón, mama, pulmón, digestivo, etc.

ADENOCARCINOMA ETMOIDAL

■ *Epidemiología* [18]

El reconocimiento del trabajo con madera como factor de riesgo profesional comenzó en 1965 en Inglaterra, país en el que fue declarado enfermedad profesional en 1969. Se han identificado especialmente algunas actividades, como el pulimento o el torneado de la madera, en las que se producen partículas de tamaño superior a 5 µm. Estas partículas se depositan en el cornete medio y provocan un retardo del transporte mucociliar [3] y una metaplasia escamosa del epitelio [27]. Otros factores de riesgo se reconocen también en los trabajadores del cuero, en particular en la industria del calzado, por el mismo mecanismo de aspiración de partículas. Otros factores como el cromo, el níquel también se han registrado [6, 20]. La frecuencia de los tumores del etmoides depende del tipo histológico; el adenocarcinoma es el más frecuente [26]. La distribución según el sexo difiere de la habitual en los tumores ORL de las vías aerodigestivas, con una relación de 1/3 a 1/1 según las series publicadas. La edad de aparición puede variar de los 30 a los 85 años con una frecuencia máxima hacia los 50-60 años.

Clínica

Signos rinológicos

Los tumores del etmoides permanecen latentes durante mucho tiempo, pues tienen un bajo volumen y están encastrados en el laberinto etmoidal. Se descubren clínicamente cuando su volumen sobrepasa el meato etmoidal por una obstrucción nasal unilateral. Esta obstrucción progresiva puede estabilizarse y tranquilizar sin razón al paciente.

Las epistaxis también pueden alertar al paciente, incluso si con frecuencia son mínimas; su repetición debe alertar al médico. Si la unilateralidad debe hacer pensar sistemáticamente en una causa tumoral, hay tumores que pueden observarse en pacientes con patologías inflamatorias bilaterales. Este hecho justifica el análisis histológico de todas las lesiones tratadas quirúrgicamente.

Signos oculares

La exoftalmía es mucho más tardía, pero a menudo sigue siendo reveladora del tumor; debe hacer sospechar una invasión del espacio periorbitario.

Otros signos

Son mucho más tardíos y a menudo ponen de manifiesto una invasión masiva, tumefacción glabelar, frontal o periorbitaria, etc.

El examen endonasal es esencial para ver el tumor. Suele aparecer en el meato medio, en forma de tejido de granulación friable que sangra en contacto con los instrumentos. No obstante, son posibles numerosas variantes, pues el tumor puede estar más posterior, en el meato superior, incluso medial, dentro de la lámina de los cornetes. A veces un pólipo oculta el tumor, por lo que debe sospecharse siempre un tumor ante un pólipo unilateral procedente del etmoides. La utilización de un instrumento óptico (endoscopio, fibroscopio) es indispensable para comprobar la región adyacente al pólipo y determinar la extensión intranasal del tumor. También permite llevar a cabo biopsias precisas y múltiples si es necesario para confirmar la extensión. Según el tipo de tumor sospechado, la muestra se envía en un medio de transporte adecuado.

El resto del examen verifica la movilidad ocular, la ausencia de tumefacción en el ángulo interno del ojo e incluso la existencia de adenopatías cervicales, excepcional en el momento del diagnóstico.

La búsqueda de metástasis se orienta según las quejas clínicas del paciente. Son excepcionales en el momento del diagnóstico. Además de las localizaciones ganglionares, las metástasis pueden ser pulmonares, óseas o cerebrales.

Exploración radiológica *(figs. 1, 2, 3, 4)*

Incluye al menos una TC completada si es posible con una RM.

El tumor aparece en forma de una opacidad más o menos homogénea, a menudo irregular, asociada a una lisis ósea, pero son también posibles formas con condensación ósea. El tumor puede ser intraetmoidal, sin lisis de las paredes orbitarias o del techo etmoidofrontal, o extraetmoidal, en cuyo caso invade las estructuras adyacentes: órbita, encéfalo, vía lagrimal, piel, seno maxilar, esfenoides, etc.

No tiene una imagen específica, pero cualquier tumor etmoidal unilateral, en particular si está asociado a una lisis ósea, debe ser objeto de una biopsia en caso de que exista alguna duda.

La TC es insuficiente para la exploración de tumores en contacto con la lámina cribosa y cuando existe una ruptura del marco orbitario o extensiones anteriores. La RM es el complemento ideal para explorar estas regiones. La extensión a la duramadre o encefálica es fácilmente visible con este examen. Lo mismo ocurre con las extensiones a los tejidos blandos, la vía lagrimal o las estructuras intraorbitarias.

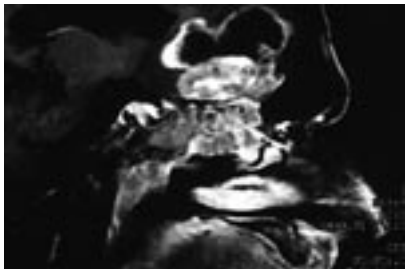

1 *Diagnóstico por imágenes con resonancia magnética (corte sagital): adenocarcinoma etmoidal con extensión a la fosa anterior.*

Clasificación

Tras el examen clínico y radiológico se conoce la extensión del tumor y puede tomarse una decisión con respecto al tratamiento. Se basa en una clasificación que aún no es reconocida unánimemente por todos los equipos que se ocupan del tratamiento de tumores del etmoides debido a la variedad de formas histológicas, la variabilidad del punto de partida a menudo difícil de determinar en las formas evolucionadas y a la ausencia de consenso sobre los exámenes que se deben realizar para determinar la extensión. Algunos autores [9] han propuesto no obstante una clasificación de los tumores según el tamaño y el nivel de implantación del tumor. En algunos países como Francia, la mayoría de los autores utilizan la clasificación del Institut Gustave-Roussy:

— T1: tumor sin lesión ósea cuya base de implantación es inferior a 1 cm^2;

— T2: tumor sin lesión ósea cuya base de implantación es superior a 1 cm^2;

— T3: lesión ósea de una estructura (infraestructura, superestructura) que no sobrepasa los límites de las cavidades nasales y sinusales;

— T4: lesión ósea que afecta a dos estructuras o supera los límites de las cavidades nasales o sinusales.

Es la clasificación de los ganglios y de las metástasis según las reglas de la UICC *(International Union against cancer system)* del 1 enero de 1986.

Tratamiento

Se adapta a la extensión del tumor. Las técnicas quirúrgicas no se detallan en este fascículo pues son objeto de un artículo completo en otro tratado de la EMC [2].

Métodos

- *Quimioterapia*

Algunos equipos la proponen en preoperatorio o cuando el tumor no se puede operar. El protocolo varía según los estudios publicados. Las sustancias más frecuentes son el cisplatino, el fluorouracilo y la bleomicina. A veces se han observado respuestas muy importantes *(figs. 5, 6)* que parecen indicar la evolución a largo plazo; sin embargo, pocos estudios refieren la utilidad de estos protocolos en cuanto a la supervivencia a largo plazo [4].

- *Cirugía*

Sigue siendo actualmente la mejor elección. La exéresis del tumor se puede realizar por vía endonasal, vía sublabial, vía transfacial, vía subfrontal o vía combinada transfacial y subfrontal.

2 *Exploración radiológica de tumores etmoidales: utilidad de las diferentes técnicas (TC: tomografía computadorizada; RM: resonancia magnética).*
A. Corte TC en ventana ósea.
B. Corte TC en ventana tisular.
C. Corte RM en secuencia T2.

Cualquiera que sea la vía de acceso elegida, la exéresis debe ser completa. La elección de la vía de acceso se hace después de una exploración radiológica precisa (TC, RM). La ablación tumoral puede necesitar una exenteración orbitaria, una exéresis cutánea, incluso el sacrificio del aparato lagrimal, o también una lobectomía frontal. Los límites de la exéresis son la lesión esfenoidal posterior, la del cavum y la de la silla turca.

3 *Tomografía computadorizada en corte frontal: adenocarcinoma con extensión orbitaria y meníngea.*

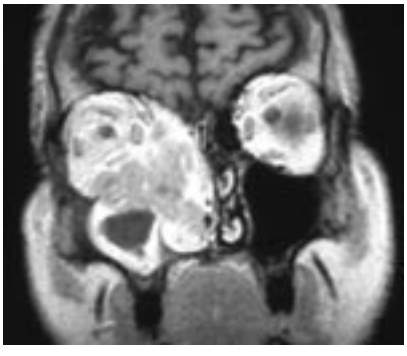

4 *Resonancia magnética en corte frontal: tumor etmoidal con extensiones orbitaria y maxilar.*

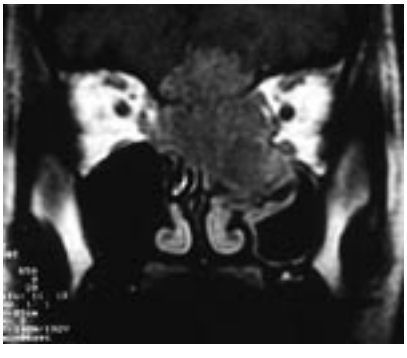

5 *Resonancia magnética en corte frontal: carcinoma basaloide antes de quimioterapia.*

6 *Tomografía computadorizada en corte frontal carcinoma basaloide después de quimioterapia.*

La exéresis tumoral debe comprender todo el bloque etmoidal, mucosa y hueso incluidos, puesto que la extensión intraósea no puede confirmarse con un simple examen macroscópico.

- *Radioterapia*

Se propone en el postoperatorio, después de la exéresis quirúrgica, o aislada, cuando el tumor no puede ser retirado. La irradiación se libera después de haber delimitado el volumen del blanco que se va a tratar. Los órganos críticos (ojo, hipófisis, piel y tejidos blandos, sistema nervioso central), presentes alrededor de la lesión, determinan los límites técnicos de la irradiación.

Habitualmente la dosis en el postoperatorio es de 65 Gy (grays) durante 6 a 7 semanas; puede limitarse a 50 Gy si la resección se considera suficiente.

En caso de irradiación exclusiva, la dosis es de 70 Gy durante 7 semanas. Pueden aparecer complicaciones después de la irradiación, sobre todo de más de 55 Gy. Las radionecrosis cutáneas se han vuelto excepcionales; en cambio, no es rara una retracción de los tejidos blandos a nivel de la zona transfacial. Puede aparecer varios años después de la irradiación. Las osteitis de la zona frontal tras exéresis por vía subfrontal neuroquirúrgica a veces pueden producirse varios meses después de la irradiación.

Las afectaciones oculares son apreciadas de forma diferente según los estudios. Se puede tratar de conjuntivitis benignas y transitorias, de lagrimeos por estenosis del conducto lagrimonasal, de cataratas, en particular si la órbita ha sido irradiada, incluso parcialmente. Otras complicaciones oculares son mucho más raras y aparecen con dosis superiores a 55 Gy: retinitis, atrofia óptica, etc.

Las complicaciones endocrinas, mucho más excepcionales, se observan con dosis superiores a 65 Gy.

Indicaciones

Dependen de la extensión del tumor.

Actualmente la cirugía es el tratamiento curativo que se debe proponer si la exéresis se puede realizar completamente.

La invasión del cono orbitario, del esfenoides posterior y de la fosa pterigopalatina son los límites habituales de la exéresis quirúrgica.

Para los *tumores limitados del etmoides* (T1, T2), sin lesión de la lámina cribosa, puede indicarse la resección por vía endonasal, sublabial o paralateronasal. Cualquiera que sea la vía de acceso, la exéresis debe ser completa e incluir la mucosa y el hueso subyacente. La resección debe hacerse amplia macroscópicamente.

Para los *tumores T3 o T4*, la operación es a menudo combinada, con dos equipos, ORL y neuroquirúrgico, pues la lámina cribosa suele verse afectada. El acceso subfrontal permite el control de la cara superior del tumor. La exéresis incluye los laberintos etmoidales, la lámina cribosa y el septum nasal. La exéresis puede extenderse a la duramadre frontal, incluso al lóbulo frontal, al seno maxilar.

CARCINOMA EPIDERMOIDE

A diferencia del adenocarcinoma, no existen factores etiológicos significativos en un grupo profesional determinado o por un tóxico particular, aunque la exposición al formaldehído es para algunos frecuentemente asociada [12]. En cambio, los antecedentes rinosinusales parecen algo más frecuentes en esta población, pero no se ha publicado ningún estudio prospectivo comparativo.

Asimismo la distribución según la localización no es tan unívoca como para el adenocarcinoma puesto que el seno maxilar y las cavidades nasales son localizaciones frecuentemente citadas en la literatura. La lesión etmoidal puede ser inicial, pero también puede asociarse a una lesión maxilar, lo que dificulta la apreciación exacta del punto de partida, en particular en las formas masivas. Recientemente, un estudio ha hecho sospechar el papel de la sobreexpresión de la proteína p53 en el papiloma invertido y en las formas asociadas de papiloma y de carcinomas epidermoides; sin embargo, esta hipótesis no se ha confirmado estadísticamente [5].

■ *Clínica*

No difiere de la del adenocarcinoma y el diagnóstico a menudo se establece en un estadio evolucionado del tumor. La biopsia permite confirmar el diagnóstico y precisa el tipo histológico.

■ *Exploración radiológica*

Es similar a la propuesta para el adenocarcinoma.

■ *Tratamiento*

La quimioterapia, la cirugía y la radioterapia son los métodos propuestos. Las indicaciones son idénticas a las descritas anteriormente para el adenocarcinoma.

■ *Resultado posterapéutico*

En el mismo estadio, el pronóstico es peor para los carcinomas epidermoides que para los adenocarcinomas. El pronóstico parece estar correlacionado sobre todo con el control local; si éste no puede obtenerse, el pronóstico es significativamente peor.

ESTESIONEUROMA

Este tumor, descrito por Berger en 1924, es raro. La distribución según el sexo varía de una serie a otra, pero no se ha observado ninguna preponderancia [17].

Histológicamente, los estesioneuromas tienen aspectos diversos, por lo que algunos autores los han clasificado en subtipos:

— el estesioneuroepitelioma, formado por células indiferenciadas agrupadas en capas y asociadas a rosetas olfativas formadas por células cilíndricas agrupadas alrededor de una luz;

— el estesioneurocitoma, cercano al precedente pero con células no asociadas a rosetas olfativas;

— el estesioneuroblastoma es distinto por la importante indiferenciación de las células y la presencia de seudorosetas;

— el carcinoma neuroendocrino asocia células tumorales junto a células glandulares benignas.

Esta histología estándar se completa con un estudio inmunohistoquímico que orienta el diagnóstico, pues no hay un marcador específico. La positividad para las anti-NSE, antisinaptofisina, antiproteína S100, anticromogranina A y anticitoqueratina se observa a veces y es característica, pues confirma la doble diferenciación epitelial y neuroendocrina.

El estudio de la ultraestructura precisa el diagnóstico al descubrir gránulos neurosecretorios, neurofilamentos, neurotúbulos y prolongaciones citoplásmicas de tipo dendrítico [13].

■ *Clínica*

El diagnóstico se establece ante una obstrucción nasal de aparición progresiva o brusca y una anosmia que aunque no sea constante es uno de los signos característicos de este tumor. No obstante, al principio no siempre existen alteraciones olfativas y el tumor puede ser durante mucho tiempo asintomático.

El tumor es visible, al principio, en la porción superior de la cavidad nasal, medialmente con respecto al cornete medio. La endoscopia nasal a menudo es útil para verlo con precisión, en particular en las formas poco evolucionadas. Se trata a menudo de una tumoración irregular, abundantemente vascularizada.

La evaluación de la extensión comprende una TC, pero sobre todo actualmente una RM, para examinar la fosa anterior y en particular el tejido olfativo. Permite clasificar el tumor según la clasificación de Dulguerov [7]:

— T1: tumor nasal y/o sinusal a distancia de la lámina cribosa;

— T2: tumor nasal y/o sinusal en contacto con la lámina cribosa, con o sin lisis;

— T2: tumor intracraneal extradural y/o lesión orbitaria;

— T4: tumor intracraneal con extensión intradural.

Tratamiento

El tratamiento es quirúrgico, asociado a una radioterapia, o radioterapia seguida de una exéresis quirúrgica.

La vía de acceso debe permitir la exéresis de la lámina cribosa a menudo invadida por el tumor. Las vías transfacial o paralateronasal son posibles, pero una vía combinada ORL y neuroquirúrgica a menudo asegura una mejor visibilidad de la lesión, lo que facilita el control de la exéresis del que depende sumamente el pronóstico. Cuando la exéresis es macroscópicamente satisfactoria, la supervivencia al cabo de 5 años alcanza el 80 % [7].

MELANOMAS MALIGNOS

La localización de los melanomas en las cavidades nasosinusales es rara y varía entre el 0,5 y el 1,5 % según los autores [23, 24]. Las mujeres parecen verse afectadas con más frecuencia. La edad de aparición es a menudo después de los 50 años.

El diagnóstico a menudo es tardío. El aspecto macroscópico varía según el tipo histológico. Se suele tratar de una masa negruzca que sale por el meato medio o superior. A veces se trata de manchas negras o pizarrosas sobre la mucosa etmoidal. Por último, excepcionalmente (20 %), en las formas acrómicas, la tumoración no tiene un color particular, el sangrado mucoso al contacto es la única anomalía que debe hacer sospechar el diagnóstico.

Existen diversas variedades histológicas: melanomas de células fusiformes, melanomas de células epitelioides, melanomas de células claras, melanomas amelanóticos.

El escaso número de melanomas mucosos no ha permitido elaborar de una clasificación internacional y la mayoría de los autores retoman la clasificación de la UICC con tres estadios:

— estadio 1: extensión local pura;

— estadio 2: extensión local y ganglionar;

— estadio 3: extensión generalizada.

El tratamiento comprende cirugía con radioterapia, sólo radioterapia o quimioterapia asociada. La indicación depende del grado de extensión que a menudo no permite una exéresis quirúrgica satisfactoria. Las recidivas locales precoces son clásicas.

LINFOMAS MALIGNOS NO HODGKIN DEL MACIZO FACIAL

Las localizaciones faciales de los linfomas pueden revelar la enfermedad o aparecer después de ella. La localización etmoidal es la menos frecuente de las localizaciones nasosinusales (6 casos de 70 según Banal [1]). Los aspectos histológicos son diversos y clasificados según el *National cancer institute* en linfomas de baja malignidad, malignidad intermedia y gran malignidad (inmunoblásticos, linfoblásticos). Bastante a menudo, el diagnóstico se establece ante lesiones voluminosas cuya evolución es rápida. La extensión general se verifica con una radiografía torácica, una biopsia medular, una TC y una ecografía abdominopélvica. Los demás exámenes dependen de la forma histológica y los signos clínicos.

Al final de las exploraciones el linfoma se clasifica según la clasificación de Ann Arbor en cuatro estadios.

CARCINOMAS ADENOIDES QUÍSTICOS DEL ETMOIDES

Esta lesión, frecuente en las glándulas salivales, puede alcanzar excepcionalmente el etmoides. En una serie de 67 casos de tumores del macizo facial, 13 se localizaban en el etmoides [16].

CONDROSARCOMAS

La lesión etmoidal a menudo se extiende a las estructuras nasal y maxilar en el momento del diagnóstico. De 169 casos estudiados por Zachariades [28], dos tercios invaden el maxilar o la región nasoetmoidal. Se observa una predominancia masculina en los casos descritos. Si bien los condrosarcomas pueden aparecer a cualquier edad, existe una frecuencia máxima entre los 20 y los 50 años.

METÁSTASIS INTRAETMOIDALES

Son raras y al estudiar algunas publicaciones se observa la frecuencia de los cánceres del riñón como etiología más frecuente [11].

FORMAS EN EL NIÑO

Los tumores malignos etmoidales en el niño son raros. Como formas histológicas predominan los linfomas y el rabdomiosarcoma.

Diagnóstico diferencial

Ante un tumor unilateral en la cavidad nasal, se requiere la biopsia de forma sistemática.

Aparte de un tumor maligno, puede tratarse de un papiloma benigno, un pólipo inflamatorio o un papiloma invertido. Este último plantea el problema de su asociación con un tumor maligno. En cualquier caso, su tratamiento comprende la exéresis amplia del tumor (mucosa y hueso incluidos) en particular de la unión etmoidomaxilar, punto de inicio frecuente de la lesión. El análisis completo de la pieza es necesario para confirmar el diagnóstico inicial de papiloma invertido.

Los tumores septales y en particular los granulomas centrofaciales pueden ser discutidos, pero las lesiones son más bien ulcerosas y costrosas y las tumoraciones raras.

Una exoftalmia unilateral puede ser reveladora de un mucocele. El estudio radiológico puede diferenciarlo fácilmente de un tumor maligno. No obstante, las asociaciones son posibles y un tumor maligno, incluso de pequeño tamaño, puede ser causa de un mucocele. Pueden también sospecharse tumores orbitarios malignos o seudoinflamatorios. El estudio radiológico al confirmar la vacuidad etmoidal se convierte en una ayuda valiosa para el diagnóstico. La biopsia en todos los casos confirma el diagnóstico.

Seguimiento de los pacientes tratados

Una vez el tratamiento realizado, se impone un seguimiento riguroso, bimensual el primer año, trimestral el segundo y, por último, semestral hasta el quinto año.

Cualquiera que sea el tipo histológico, comprende un examen clínico en busca de una reaparición de los signos rinológicos. No obstante, los tratamientos son causa de quejas tales como una obstrucción nasal debida al llenado de las cavidades nasales por costras, en particular si una exéresis amplia ha sido asociada a la radioterapia. Las sinequias son posibles en ausencia de intervención quirúrgica, después de radioterapia. El examen ORL se centra en las cavidades nasales. Si la rinoscopia con el espejo de Clar y el espéculo es clásica, es preferible completarla con endoscopia o fibroscopia nasal, lo que permite un examen completo de la cavidad nasal (operada o no). La presencia de costras y de sinequias se descubre fácilmente. Las biopsias se realizan en caso de que exista alguna duda y con precisión.

Este seguimiento clínico se completa con un control radiológico (TC o RM), en particular para las extensiones posteriores y superiores. La interpretación a veces es delicada y las imágenes obtenidas deben compararse con los tratamientos anteriormente recibidos [10].

Cuadro III. – Extensiones de tumores del etmoides.

Extensiones de tumores malignos del etmoides que se deben investigar con el estudio radiológico
Pared orbitaria y periostio orbitario
Fosa craneal anterior extra e intradural (frontal)
Esfenoides (nervio óptico, seno cavernoso)
Nasofaringe
Cutánea
Fosa infratemporal, foramen esfenopalatino

Conclusión

A pesar de los progresos en la exploración clínica (endoscopia) y radiológica (TC, RM), los tumores malignos del etmoides siguen siendo diagnosticados en un estadio tardío. Su larga latencia clínica explica estos diagnósticos tardíos y justifica un seguimiento cuidadoso de los sujetos con riesgo (trabajador de la madera y del cuero).

El estudio de la extensión es actualmente muy preciso gracias a la asociación RM - TC que da indicaciones valiosas sobre las extensiones orbitarias y en la base del cráneo (cuadro III).

Siempre que sea posible debe proponerse una cirugía amplia, pues una exéresis completa condiciona significativamente el pronóstico y justifica un tratamiento mixto ORL y neurocirugía para los tumores voluminosos que afectan al nivel anterior.

Los resultados terapéuticos varían según el tipo histológico, pero para el adenocarcinoma, lesión más frecuente, se han obtenido progresos importantes con una supervivencia cercana al 50 % en todos los estadios. La supervivencia es tanto mejor cuando el control local se ha obtenido durante la operación. Para el carcinoma epidermoide, los resultados son peores.

Cualquier referencia a este artículo debe incluir la mención del artículo original: Klossek JM, Bataille B et Fontanel JP. Tumeurs malignes de l'ethmoïde. Encycl Méd Chir (Editions Scientifiques et Médicales Elsevier SAS, Paris, tous droits réservés), Oto-rhino-laryngologie, 20-405-C-10, 1998, 8 p.

Bibliografía

[1] Banal A, Goffard Y, Bismuth P et al. Étude rétrospective des lymphomes malins non hodgkiniens du massif facial. In : Richard JM, Guerrier Y eds. Les tumeurs du massif facial. *Actualités de carcinologie cervico-faciale n° 17.* Paris : Masson, 1991 : 161-168

[2] Bebear JP, Darrouzet V, Gharbi F. Chirurgie des tumeurs sinusiennes. *Encycl Med Chir* (Elsevier, Paris). Techniques chirurgicales. Tête et cou, 46-170. 1993 : 1-13

[3] Black A, Evans JC, Hadfield E, Macbeth RG, Morgan A, Walsh M. Impairment of nasal mucociliary clearance in woodworkers in the furniture industry. *Br J Ind Med* 1974 ; 31 : 10-17

[4] Brasnu D, Laccoureye O, Bassot V et al. Cisplatin-based neoadjuvant chemotherapy and combined resection for ethmoid sinus adenocarcinoma reaching and / or invading the skull base. *Arch Otolaryngol Head Neck Surg* 1996 ; 122 : 765-768

[5] Caruana SM, Zwiebel N, Cocker R et al. P53 alteration and human papilloma virus infection in paranasal sinus cancer. *Cancer* 1997 ; 79 : 1320-1328

[6] Drettner B, Wilhelmsson B, Lundh B. Experimental studies on carcinogenesis in the nasal mucosa. *Acta Otolaryngol* 1985 ; 99 : 205-207

[7] Dulguerov P, Calcaterra T. Esthesioneuroblastoma : the UCLA experience 1970-1990. *Laryngoscope* 1992 ; 102 : 843-849

[8] Eisen MD, Yousem DM, Montone KT, et al. Use of preoperative MR to predict dural, perineural, and venous sinus invasion of skull base tumors. *AJNR* 1996 ; 17 : 1937-1945

[9] Ellingwood KE, Million RR. Cancer of the nasal cavity and ethmoid/sphenoid sinuses. *Cancer* 1979 ; 43 : 1517-1526

[10] Gombert A. Place de l'imagerie moderne (TDM et IRM) dans le suivi post thérapeutique des tumeurs malignes nasosinusiennes. *[thèse], Poitiers*, 1995

[11] Harrison D, Lund VJ. Non epidermoid epithelial neoplasms. In : Harrison D, Lund VJ eds. Tumors of the upper jaw. Edinburgh : Churchill Livingstone, 1993 : 124-128

[12] Hayes RB, Raatgever JW, Bruyn A, Gerin M. Cancer of the nasal cavity and paranasal sinuses and formaldehyde exposure. *Int J Cancer* 1986 ; 37 : 487-492

[13] Klienhaus I, Floquet J, Simon C, Champigneulle Perrin C, Duprez A. La démarche anatomo pathologique dans le diagnostic de certitude des esthésioneuromes olfactifs. In : Richard JM, Guerrier Y eds. Les tumeurs du massif facial. *Actualités de carcinologie cervico-faciale n°17.* Paris : Masson, 1991 : 150-154

[14] Klossek JM, Fontanel JP, Dessi P, Serrano E. La chirurgie endonasale sous guidage endoscopique. Paris : Masson, 1995 : 1-180

[15] Klossek JM, Serrano E, Desmons C, Percodani J. Anatomie des cavités nasosinusiennes. *Encycl Med Chir* (Elsevier, Paris), Oto-rhino-laryngologie, 20-265-A-10, 1997 : 1-13

[16] Lefebvre JL, Julieron M, Point D et al. In : Richard JM, Guerrier Y eds. Les tumeurs du massif facial. *Actualités de carcinologie cervico-faciale n°17.* Paris : Masson, 1991 : 110-114

[17] Lemoine L, Serrano E, Calvet H, Delisle MB, Pessey JJ. Esthésioneurome olfactif. *Rev Laryngol Otol Rhinol* 1992 ; 113 : 185-189

[18] Leroux-Robert J. Les cancers de l'ethmoïde chez les travailleurs du bois. *Cah ORL* 1974 ; 9 : 585-594

[19] Lund VJ, Howard DJ, Lioyd DM, Cheesman AD. Magnetic resonance imaging of paranasal sinus tumors for craniofacial resection. *Head Neck* 1989 ; 11 : 279-283

[20] Roush GC. Epidemiology of cancer of the nose and paranasal sinuses : current concepts. *Head Neck Surg* 1979 ; 2 : 3-11

[21] Simon C, Toussaint B, Coffinet L. Tumeurs malignes des cavités nasales et paranasales. *Encycl Med Chir* (Elsevier, Paris) Oto-Rhino-Larynogologie, 20-405-A-10, 1997 : 1-19

[22] Trotoux J, Halimi PH et al. L'imagerie moderne en ORL. *Rapport société française d'ORL et de pathologie cervico-faciale.* Paris : Arnette, 1994 : 218-233

[23] Vallicioni J, Rodriguez E, Buisset JM et al. Les mélanomes malins du massif facial. In : Richard JM, Guerrier Y eds. Les tumeurs du massif facial. *Actualités de carcinologie cervico-faciale n°17.* Paris : Masson, 1991 : 155-160

[24] Vinal V, Dehesdin D, Marie JP. Mélanomes des fosses nasales et des sinus. À propos de 7 cas. *Rev Laryngol* 1990 ; 103 : 61-64

[25] Wax MK, Yun KJ, Wetmore SJ, Lu X, Kaufman HH. Adenocarcinoma of the ethmoid sinus. *Head Neck* 1995 ; 17 : 303-311

[26] Weaver DF. Cancer of the ethmoid sinuses. *Arch Otolaryngol* 1961 ; 74 : 333-339

[27] Wilhelmsson B, Hellquist H, Olofsson J, Klintenberg C. Nasal cuboid metaplasia with dysplasia. *Acta Otolaryngol* 1985 ; 99 : 641-648

[28] Zachariades N, Vairaktaris E, Mezitis M et al. Chondrosarcoma of the orofacial region. Review of the literature and report of two cases. *Rev Stomatol Chir Maxillofac* 1987 ; 88 : 382-388